Ueber zwei Fälle von sympathischer Ophthalmie.

Inaugural - Dissertation

zur

Erlangung der Doktorwürde

in der

Medizin, Chirurgie und Geburtshilfe

der

Hohen medizinischen Fakultät der Universität Marburg

vorgelegt von

R. Zuntz,
aus Frankfurt a. M.

R. UNIV. BIBLIOTHEEK LEIDEN

MARBURG
Buchdruckerei von Joh. Hamel
1916.

Angenommen von der Medizinischen Fakultät Marburg
am 29. Dezember 1915.

Gedruckt mit Genehmigung der Fakultät.

Referent: Herr Prof. Dr. Bielschowsky.

Meinem Onkel!

Die Erkrankungen, die ein Auge durch innere Uebertragung an seinem Partner bewirken kann, nennen wir sympathische und unterscheiden bei solchen zwischen „sympathischer Reizung“ und „sympathischer Entzündung“. Es sind dies zwei ihrem Wesen nach und nicht etwa, wie früher häufig angenommen wurde, nur der Intensität nach verschiedenartige Prozesse. Die „sympathische Reizung“, die sich in starker Reizbarkeit und verminderter Leistungsfähigkeit äußert, hat ihren Grund immer in Reizzuständen der Ciliarnerven und weicht daher prompt der Enukleation. Anders die „sympathische Entzündung“. Es gibt kaum eine zweite gleich tückische Krankheit. Ist sie einmal ausgebrochen, so trotzt sie häufig genug jeglicher Therapie, und wenn sich die Prognose in den letzten Jahren auch etwas gebessert hat, so ist doch noch der weitaus größte Teil von an sympathischer Ophthalmie Erkrankten zu völliger Blindheit oder einem geringen Rest von Lichtempfindung verurteilt.

Glücklicherweise ist diese deletäre Erkrankung ziemlich selten und wird durch die prophylaktischen Maßnahmen, die wir heute mehr als je anwenden, immer seltener.

Mit verschiedenen Ausnahmen, deren Gültigkeit nicht unbestritten ist, tritt die sympathische Entzündung auf nach Perforationen des einen Bulbus, sei es infolge von Verletzungen, bezw. Operationen, oder durch Hornhautgeschwüre. Doch sind auch einzelne Fälle beschrieben, in denen angeblich keine Perforation vorlag, sondern sich die sympathische Oph-

thalmie nach subconjunktivalen Bulbusrupturen, Aderhautsarkomen, die noch nicht durchgebrochen waren, und auch nach spontanen Entzündungen einstellte.

Wie ohne Eröffnung des anderen Auges das Zustandekommen der sympathischen Ophthalmie erklärt wird, davon wird später die Rede sein. Für die übrigen Fälle nimmt man heute allgemein an, daß ein spezifischer Infektionsträger durch die Perforationsöffnung in den Bulbus, auf dem Wege der Blutbahn, wie jetzt wohl die Meinung der meisten Autoren ist, in das andere Auge gelangte und dort die sympathische Erkrankung hervorruft.

Nach Panophthalmitis tritt sympathische Entzündung nur äußerst selten ein. Liegen in Fällen, wie sie von Schirmer (37), Würdemann (42), Mathewsen (28), Westermann (41) und Fuchs (13) beschrieben werden, beide Erkrankungen vor, so ist daraus nicht zu schließen, daß die Staphylococcen als Erreger der Panophthalmie auch gleichzeitig die sympathische Entzündung bewirkten; vielmehr dürfte eine Mischinfektion von Eitercoccen mit dem Erreger der sympathischen Ophthalmie vorliegen, bei der die ersteren nicht virulent genug waren, um die Erreger der sympathischen Entzündung zu überwuchern und abzutöten, was für gewöhnlich geschieht. Den letzteren kennen wir heute noch nicht trotz jahrelanger, mühevoller Versuche mit den verschiedensten Methoden; jedoch müssen wir die Meinung aufrechterhalten, daß eine Infektionskrankheit vorliegt; und wenn wir bedenken, wie lange es dauerte, bis der Tuberkelbazillus gefunden wurde, obgleich täglich tuberkulöses Material zur Untersuchung zu beschaffen war, und gleichzeitig die Seltenheit der sympathischen Ophthalmie in Betracht ziehen, so darf uns das nicht

allzusehr Wunder nehmen. Die von einigen Seiten mitgeteilten positiven Bakterienbefunde haben den Nachprüfungen nicht standgehalten.

Die Veränderungen der sympathischen Erkrankung lokalisieren sich in der Regel in der Uvea, im verletzten, „sympathisierenden" Auge, wie im „sympathisierten" Auge; Ausnahmen hiervon sind sehr selten. Grimsdale (16) beschreibt einen Fall von Keratitis punctata sympathica, Pechin (33) beobachtete einmal eine Neuritis optici mit nachfolgender Atrophie auf sympathischer Grundlage, Axenfeld (1) berichtet von einer primären Ablatio retinae sympathischen Ursprungs; alle Fälle von „Atrophia simplex n. optici sympathica" sind mit einer einzigen Ausnahme von der Kritik verworfen worden.

Verbunden mit der Erkrankung der Uvea kommt häufig eine Papillo-Retinitis vor, doch wird letztere in seltenen Fällen auch bei intakter Uvea gefunden. Sie nimmt insofern eine Sonderstellung ein, als sie, der sympathischen Reizung ähnlich, anf Enukleation hin zurückgeht und der Meinung der meisten Ophthamologen zufolge durch Toxine hervorgerufen wird.

In der Uvea sind gewöhnlich alle drei Teile betroffen. Ob es sympathische Iritiden ohne Beteiligung der Chorioidea gibt, ist noch zweifelhaft; sicher aber gibt es eine Chorioiditis sympathica ohne Iritis. Solche Fälle wurden einwandsfrei von Beeker (4), Coppez (9), Brown (5) beschrieben. Alt (2) teilt einen außergewöhnlichen Fall mit, bei dem die Retina die stärkste Beteiligung aufwies, während Iris und Chorioidea viel weniger betroffen waren.

Der Gesamtorganismus wird bei sympathischer Ophthalmie in der Regel nicht merklich in Mitleidenschaft gezogen. Das einzige, häufiger gefundene

Symptom ist ein Hinterkopfschmerz, den man indessen aueh bei einer einfachen Iritis antrifft.

Schon Schirmer (37) faßte die sympathische Ophthalmie als ein spezifisches Krankheitsbild auf, doch glaubten andere, daß die einfache, traumatische Iridocyklitis von der sympathischen nur durch die Intensität der Entzündungserscheinungen verschieden sei. Erst durch die klassische Arbeit von Fuchs (13) wurde es uns ermöglicht, die anatomische Diagnose „sympathische Ophthalmie“ mit Sicherheit zu stellen, die bis dahin immer nur eine Wahrscheinlichkeitsdiagnose gewesen war. Fuchs (13) ging so vor, daß er ohne Kenntnis der Krankengeschichten von 200 wegen Veränderungen, die möglicherweise zu sympathischer Entzündung Veranlassung geben könnten, enukleierten Augen 29 zusammenstellte, die ein gemeinsames Bild boten, und bei Einsicht der Krankenblätter erhielt er die Bestätigung, daß tatsächlich in diesen 29 Fällen sympathische Erkrankung vorlag.

Er gibt jedoch zu und hat wie Botteri (3a) und Guillery (19) einige Fälle beschrieben, in denen ähnliche Krankheitsbilder entstanden, ohne daß ein Trauma vorlag oder ohne daß das zweite Auge beteiligt war, doch trifft man solche Grenzfälle zu selten, als daß schon ein endgültiges Urteil darüber abzugeben wäre.

Ohne an dieser Stelle näher auf die pathologische Histologie einzugehen, wenden wir uns der Frage zu, wie die sympathische Entzündung von dem einen in das andere Auge gelangt. Im Laufe der Zeit haben die Anschauungen hierüber manche Wandlung erfahren.

Mackenzie (28), der erste, der sich darüber aussprach, dachte, daß die Ueberleitung rein nervös

durch den Opticus geschehe. Seine Theorie ist jedoch nicht mit unserer Erkenntnis, daß ein rein sensorischer Nerv keine Reizzustände vermitteln kann, zu vereinen. 1853 bezeichnete Heinrich Müller (29) die Ciliarnerven als die eigentlichen Ueberträger der Entzündung von dem einen zum anderen Auge. Mit dieser Theorie wäre die häufige gute Wirkung der Enukleation erklärt, aber die Fälle, in denen sympathische Ophthalmie eintritt, trotzdem enukleiert wurde, lassen auch sie nicht zu Recht bestehen. Dagegen spricht ferner, daß bei Glaukom, bei dem immer eine starke Reizung der Ciliarnerven vorhanden ist, niemals sympathische Entzündung auftritt.

Als die Bakteriologie immer mehr ausgebaut wurde, lag der Gedanke nahe, daß die sympathische Augenerkrankung eine infektiöse Ursache hätte. So stellte Berlin (37) seine Metastasentheorie auf, der zufolge er annimmt, daß die Mikroorganismen in den allgemeinen Kreislauf gelangen und sich dann nach Art der Geschwulstmetastasen in der Uvea des zweiten Auges ansiedelten. Da man aber die Ciliarnerventheorie nicht ganz verlassen mochte, entstand die sogenannte modifizierte Ciliarnerventheorie von Schmidt-Rimpler (38). Ihr gemäß wird durch Ciliarnervenreizung des verletzten das Uveagewebe des zweiten Auges für die Noxen — einerlei ob Bakterien oder Toxine — empfänglicher und aufnahmefähiger gemacht. Römer (36) brachte aber mit Hilfe biologischer Methoden den Nachweis, daß durch Reizung der Ciliarnerven keine Alterationen der Gefäßwände entstehen, wodurch Mikroorganismen durch diese hindurchtreten könnten.

Lange Zeit konkurrierte mit der Vermittlungstheorie von Schmidt-Rimpler (38) die Leber-Deutsch-

mannsche (10) Migrationslehre. Leber (25) nahm ein aktives Fortkriechen der Erreger in der Continuität der Gewebe und Lymphbahnen an und vermutete, daß das Ueberwandern dieser auf den Pialscheiden des Opticus geschehe. Gestützt wurde diese Theorie durch Versuche von Deutschmann (10), der durch Injektion von Staphylococcen in den Glaskörper des einen Auges Reaktionserscheinungen am anderen feststellen konnte und mikroskopisch den Zusammenhang der Entzündungen in beiden Augen zeigte. Doch konnten alle Nachuntersuchungen Deutschmanns (10) Resultate nicht bestätigen.

Römer (36) hat auf die alte Berlin'sche Metastasentheorie zurückgegriffen und ihr durch Experimente eine Stütze gegeben. Da die sympathische Infiltration sehr oft in die Gefäße geschieht, — Lenz (26) beobachtete einen Fall, in dem das Lumen von drei Retinalarterien durch Lymphocyten verlegt war, — reißt der Blutstrom Zellen mit sich, diese gelangen in den allgemeinen Kreislauf und so ins andere Auge. Hier bewirken sie an der Uvea die spezifische Entzündung. Ebenso wie z. B. die Tetanusbazillen eine spezifische Affinität zum Nervensystem haben, könnte man sich eine spezifische Affinität der Erreger der sympathischen Entzündung zum Uveagewebe vorstellen; diesen wäre höchstens noch ein gewisses Haftvermögen zum Pigment des inneren Ohres zuzusprechen, da von Komoto (24) und Peters (33) einige Male Taubheit bei bestehender sympathischer Ophthalmie konstatiert wurde. Das lange Intervall zwischen der Verletzung des ersten Auges und der Erkrankung des zweiten könnte man mit der Fähigkeit der Erreger, Dauersporen zu bilden, erklären.

An der Hand von vier Fällen von noch nicht perforiertem Aderhautsarkom trat Meller (30) für das endogene Entstehen der sympathischen Ophthalmie ein. Das Wesentliche für die Pathogenese liegt seiner Ansicht nach in einer primären Gewebsschädigung, wodurch die Keime der sympathischen Entzündung besser haften können.

Golowin (15) stellt sich auf den Standpunkt der „cytotoxischen Theorie". Es findet nach ihm eine Zerstörung der Zellen des Uvealtraktus statt; werden diese resorbiert, so entstehen Cytotoxine, die durch den Blutstrom ins andere Auge gelangen und spezifisch auf die Zellen der Uvea wirken.

Elschnig (12) führt die sympathische Entzündung auf Anaphylaxiewirkung zurück. Die Sensibilisierung des Organismus soll durch antigene Resorption von Uveagewebe, welches während der Entzündung zerfällt, erfolgen. Ausgelöst wird nach Elschnigs Ansicht die anaphylaktische Reaktion durch ein unspezifisches nicht näher zu definierendes Agens (eine Stoffwechselanamalie etc.). Kümmell (23) stimmt dieser Lehre zu, überzeugt durch seine Versuche an Kaninchenaugen, in denen er durch Auslösung von Anaphylaxie mit artfremdem Eiweiß eine Uveitis erzeugte, die große Aehnlichkeit mit der sympathischen haben soll.

Demgegenüber behauptet Reis (34), daß die anatomischen Bilder, die Kümmell (23) gewann, der von Fuchs (13) beschriebenen Endophthalmitis septica zuzurechnen seien. Auch die Fälle von Guillery (19), der durch Injektion von sterilen Fermentlösungen und Bakterienfiltrate der sympathischen Entzündung ähnliche Erscheinungen gewann, gehörten zur Endophthalmitis und nicht zur sympathischen Ophthalmie.

An Gegnern der Elschnig'schen Theorie hat es nicht gefehlt. Fuchs (13) und Meller (30) führen unter andern dagegen an, daß es bisher noch nicht gelang, frei im Blut zirkulierende Antikörper zu finden. Ihrer Meinung schließen sich Hegner (20) und v. Hippel (21) an. Der Letzte betont noch, daß, wenn immer eine Anaphylaxie beim Menschen auftrat, z. B. durch Pferdeserum, es zu schwerer Störung des Allgemeinbefindens kam, während bei sympathischer Ophthalmie der Gesamtorganismus nicht in Mitleidenschaft gezogen wird.

Von verschiedenen Seiten wurde darauf aufmerksam gemacht, daß möglicherweise zwischen Tuberkulose und sympathischer Augenerkrankung nahe Beziehungen beständen. Schirmer (37) kommt auf diesen Gedanken auf Grund der ähnlichen anatomischen Bilder, die beide Krankheiten bieten. Fuchs (13) weist jedoch nach, daß sich zwar bei beiden Infiltrationen dieselben Zellformen finden, daß sie aber bezüglich der Regelmäßigkeit ihres Auftretens und in ihrem zeitlichen Vorkommen wesentlich differieren.

Bernheimer (3) meint, und Ohlemann (31) pflichtet ihm bei, daß auf tuberkulöser Veranlagung eine größere Disposition für sympathische Ophthalmie geschaffen würde, und daß eine entsprechende Tuberkulinkur auch die Erscheinungen an den Augen günstig beeinflussen kann. Er sah in einem Falle von sympathischer Opthalmie bedeutende Besserung nach einer Tuberkulinbehandlung. Dasselbe teilt Stoewer (40) an der Hand von sechs Fällen mit. Indessen erscheint es zweifelhaft, ob tatsächlich in den genannten Fällen eine echte sympathische Entzündung vorgelegen hat. Es kann sich

um eine rein zufällige tuberkulöse Erkrankung gehandelt haben.

Ein spezifisches Mittel zur Heilung der sympathischen Erkrankung gibt es bis jetzt noch nicht. Alles kommt hier auf die Prophylaxe an, und von allen prophylaktischen Maßnahmen ist bei weitem am sichersten noch immer die Enukleation des verletzten Auges. Da man aber nie mit Sicherheit sagen kann, ob einer perforierenden Verletzung wirklich sympathische Entzündung folgen wird, so ist die Indikationsstellung zur Enukleation häufig recht schwierig, besonders dann, wenn das Auge noch gutes Sehvermögen besitzt. Bei schon ausgebrochener sympathischer Entzündung ist der Einfluß der Enukleation viel unsicherer. Da es garnicht so selten vorkommt, daß das verletzte Auge schließlich noch besseren Visus behält als das sympathisch erkrankte, so verzichten viele Autoren grundsätzlich auf die Enukleation nach Ausbruch der ersten Erscheinungen von sympathischer Ophthalmie. — Die lokalen therapeutischen Maßnahmen bei sympathischer Ophthalmie sind im großen und ganzen dieselben wie bei jeder Iridocyklitis. Man versucht durch Atropin oder seine Ersatzpräparate die Synechieen zu sprengen, durch Wärmeapplikation eine Hyperämie hervorzurufen, die den Heilungsvorgang fördern soll, durch subconjunktivale Injektionen die Resorption der Infiltration zu beschleunigen. Bei einer auftretenden Drucksteigerung durch Seclusio oder Occlusio pupillae ist man genötigt eine Iridektomie vorzunehmen, die aber nur ausnahmsweise Erfolg hat. Außer dieser örtlichen Behandlung versucht man immer wieder auch eine Allgemeinbehandlung und zwar Schwitzkuren mit großen Dosen von Aspirin oder Benzosalin, sowie

Quecksilber in Form von Injektions- oder Schmierkur. Auf Grund der Erfahrung, daß Operationen während des Bestehens der sympathischen Entzündung den Zustand vielfach verschlechtern, sieht man für gewöhnlich von jedem operativen Eingriff ab, bis die Entzündungserscheinungen gänzlich abgeklungen sind.

Das Versagen jeglicher Therapie in manchen Fällen von sympathischer Ophthalmie und die Annahme, daß vielleicht zwischen dem Erreger der Syphilis und dem noch nicht gefundenen der sympathischen Entzündung eine Verwandtschaft bestehe, führten in neuester Zeit zu dem Versuch, der Krankheit durch Atoxyl oder Salvarsan beizukommen.

In folgendem sollen zwei Fälle aus der hiesigen Universitätsaugenklinik referiert werden, die wegen gewisser Besonderheiten in den klinischen Erscheinungen und im Verlauf Interesse verdienen.

I. Fall.

Dem 14jährigen August M. aus R. flog am 20. oder 21. November 1914 — das genauere Datum war nicht festzustellen — bei der Aufbereitung von Erz ein Steinchen gegen das rechte Auge.

Zunächst stellten sich keine besonderen Beschwerden ein, erst am 24. November klagte er seinem Vater, daß er Schmerzen im rechten Auge habe. Am 27. November schickte ihn dieser zum Arzt, der wegen Verletzung des Auges die sofortige Einweisung in die hiesige Klinik empfahl. Patient stammt aus gesunder Familie und war seither stets gesund. Die Augen sind früher immer gut gewesen.

28. Nov., abends. Status: Rechts ciliare Injektion, oben außen am Limbus perforierende Verletzung mit Irisprolaps. Vorderkammer vorhanden; die Pupille ist zur Verletzungsstelle hin verzogen. Die

Linse ist klar, der Augenhintergrund ohne Besonderheiten.

Links: normaler Augenbefund.

Visus: rechts 6/18 Gläser bessern nicht.
links 6/8 knapp.

29. Nov. Abtragung des bereits stark verklebten Irisprolapses. Kauterisation der Wunde und Bindehautplastik.

30. Nov. Rechts: ciliare Injektion, Hornhautoberfläche etwas matt, Vorderkammer tief, Iris ziemlich stark hyperämisch; durch Atropin werden einzelne frische hintere Synechieen gelöst. Der Fundus ist undeutlich, die Tension normal, das Gesichtsfeld frei.

4. Dezember. Patient klagt heute über Verschlechterung der Sehschärfe auf dem linken Auge. Man sieht an diesem leichte ciliare Injektion, feinste Beschläge auf der Hinterwand der Hornhaut.

Visus: 6/36 mit + 1,0 = 6/18
rechts 6/24 knapp. Die Pupillen reagieren. Die Körpertemperatur beträgt 36,8. Patient ist dauernd schläfrig; Kopfschmerzen oder Erbrechen bestehen nicht. Wärmen, Atropin, Bettruhe.

5. Dez. Temperatur morgens 37,6, abends 37,2.

Es wird eine Probeinjektion von 0,1 Salvarsan gegeben.

8. Dez. Temperatur dauernd subfebril, Schläfrigkeit und Appetitlosigkeit halten an.

Injektion von 0,2 Salvarsan.

12. Dez. Temperatur morgens 36,8; abends 37,4.

Visus: rechts 6/24
links 6/36 Gläser bessern nicht.

Links lebhafte ciliare Injektion, hauchige Trübung

der Hornhaut, feine Beschläge an ihrer Hinterwand, Papille gerötet.

Injektion von 0,2 Salvarsan.

13. Dez. Temperatur 38,2. Patient, der dauernd zu Bett liegt, ist so hochgradig lichtscheu, daß er sich unter die Bettdecke verkriecht.

19. Dez. Temperatur 37,8.

Visus: rechts 6/60
links Finger in ¼ m.

Injektion von 0,2 Salvarsan.

23. Dez. Temperatur 39,0. Lichtscheu besteht heftig fort. Patient ist apathisch und schläfrig.

27. Dez. Rechts: starke ciliare Injektion, Iris sehr hyperämisch, im Pupillargebiet ein zartes Exsudat. Links: gleichfalls starke Irishyperämie, im Pupillargebiet unten ein umschriebenes, zartes Exsudat. Das Gesicht des untersuchenden Arztes wird nur undeutlich erkannt. Temperatur 38,0.

30. Dez. Sehr starke Lichtscheu, so daß die Untersuchung erst durch Einträufelung von Cocain ermöglicht wird. Relativ geringe Druckempfindlichkeit des Bulbus.

Rechts: wolkiges Exsudat im Pupillargebiet; bei halbweiter Pupille eine Anzahl hinterer Synechieen, starke Irishyperämie.

Visus: Fingerzählen in 40—50 cm.

Links: Hauchige Kammerwassertrübung, starke Irishyperämie, keine Präcipitate, vom Fundus sind keine Einzelheiten zu erkennen.

Visus: Fingerzählen in 30—40 cm.

31. Dez. Die Temperatur steigt nachmittags auf 39,0 an. Eine interne Untersuchung kann den Grund des Fiebers nicht aufdecken.

1. Jan. 1915. Da ohne Lokalerscheinungen das Fieber auf 40° ansteigt, wird Patient in die medizinische Klinik verlegt. Hier ergab die Untersuchung:

Magerer, mittelgroßer Patient von gracilem Knochenbau, äußerst dürftiger Muskulatur und geringem Fettpolster.
Haut blaß, keine Oedeme, keine Exantheme.
Schleimhäute gut durchblutet.
Ohren und Nase ohne pathologische Veränderungen.
Zähne in gutem Zustand.
Zunge feucht, leicht belegt, wird gerade, wenn auch etwas zitternd herausgestreckt.
Rachen leichte Rötung der Tonsillen.
Hals keine Struma, keine fühlbaren Lymphdrüsen.
Thorax gracil, ziemlich flach, genügende Atemexcursionen.
Lungen Grenzen normal, gute Verschieblichkeit, überall sonorer Klopfschall, rechts über der ganzen Lunge giemendes Geräusch beim Inspirium, links Vesikuläratmen.
Herz normal.
Abdomen desgleichen.
Reflexe sämtlich in normaler Weise auslösbar.
Sensibilität nicht gestört.
Urin frei von Zucker und Eiweiß. Diazoreaktion negativ. Temp. 39,6. Puls 125.

2. Jan. Patient macht einen matten Eindruck, schläft wenig und hat ziemlich starken Durchfall. Widalsche Blutuntersuchung negativ. Im Urin keine Colibazillen, Blutbild normal. Temp. 39,4; Puls gleichmäßig und voll, der Höhe des Fiebers entsprechend.

4. Jan. Befinden erheblich gebessert. Patient hat etwas Appetit. Temp. 37,6.

7. Jan. Patient ist wieder munterer, Temp. dauernd etwas erhöht.

8. Jan: Patient wird gebessert in die Augenklinik zurückverlegt, ohne daß eine sichere Diagnose zu stellen ist. Das Fieber wird durch die leichte Bronchitis nicht erklärt. Temp. noch ständig subfebril.

9. Jan. Wiederaufnahme in die Augenklinik. Die Lichtscheu ist noch in starkem Maße vorhanden.

Rechts: Pupillargebiet mit Exsudatmassen erfüllt, starke Irishyperämie, die Lichtprojektion ist sicher.

Visus: Handbewegungen dicht vor dem Auge.

Links: etwas fibrinöses Exsudat im Pupillargebiet, Fundus nicht deutlich zu sehen, Gesichtsfeld für Handbewegungen frei.

Visus: Fingerzählen in 30 cm.

In Lokalanaesthesie wird rechts die Enukleation ausgeführt.

12. Jan. Temp. stets leicht febril, abends bis 37,6. Allgemeinbefinden wesentlich gebessert. Patient ist teilnehmender. Verordnung von 3 g Benzosalin pro die.

22. Jan. Die Benzosalingaben werden fortgesetzt.

25. Jan. Benzosalin wird fortgelassen.

26. Jan. Links: ständig starke ciliare Injektion. Hornhaut matt, zahlreiche Präzipitate, Kammerwasser sehr getrübt, viele breite hintere Synechieen, Exsudat auf der Linsenkapsel.

Beginn einer Schmierkur mit 2 g grauer Salbe täglich.

1. Februar. Beginn der zweiten Schmierkur. 3g graue Salbe täglich. Temp. noch ständig etwas erhöht.

5. Febr. Seit 5 Tagen lassen die Reizerscheinungen auffallend nach. Patient gibt an, besser sehen zu können. Temp. ist zur Norm gesunken.

7. Febr. Beginn der 3. Tour der Schmierkur.

15. Febr. Beginn der 4. Tour der Schmierkur. Temp. seither normal.

26. Febr. Starke Füllung der vorderen Ciliarvenen, Hornhaut matt, rauchig getrübt, Vorderkammer seicht, in der Peripherie nicht vertieft. Iris atrophisch, anscheinend bis nahe an die Wurzel flächenhaft mit der Linse verwachsen. Grauer Saum um den Pupillarrand, Linse durchsichtig, aber der Fundus nicht zu sehn. Tension 36 mm. Bulbus reizlos, auf Druck nicht empfindlich.

Visus: Fingerzählen in 25—30 cm. Gesichtsfeld für Handbewegungen ziemlich gut.

Beginn der 5. Tour der Schmierkur.

5. März. Beginn der 6. Tour der Schmierkur.

10. März. Es ist eine entschiedene Besserung zu vermerken. Cornea etwas klarer, aber noch zart getrübt, zahlreiche feine Präcipitate, Vorderkammer sehr seicht, jedoch weder Napfkuchenform, noch Retraktion der Iriswurzel, kein Reizzustand.

12. März. Beginn der 7. Tour der Schmierkur. Temp. stets normal. Allgemeinbefinden gut.

19. März. Beginn der 8. Tour der Schmierkur.

25. März. Beginn der 9. Tour der Schmierkur. Der Appetit, der früher dauernd daniederlag, hat sich in den letzten Wochen auffallend gehoben.

30. März. Ständig Stauung in den Ciliarvenen. Hornhaut matt, viele Präcipitate, Vorderkammer sehr seicht, besonders in der Peripherie. Die Iris hat Napfkuchenform, die Pupille ist ringsherum adhae-

rent. Die Linse ist von einer hauptsächlich am Pupillarrande dicken Schwarte überzogen. Tension = 18.

7. *April.* Aufhören der Schmierkur.

21. *April.* Hornhaut matt, massenhaft Präcipitate, Vorderkammer sehr seicht, Iris napfkuchenförmig, dichte Pupillarschwarte, die beim Augenspiegeln kein rotes Licht gewinnen läßt.

Visus: Finger in 1 m.

Allgemeinbefinden gut, Temp. normal.

26. *April.* Temp. steigt abends auf 38,6, Patient hat keine besonderen Klagen, keine Kopfschmerzen, kein Erbrechen.

27. *April.* Temp. morgens 39,8; abends 38,8. Allgemeinuntersuchung ergibt keinen Anhaltspunkt für das Fieber.

29. *April.* Temp. wieder normal, Patient fühlt sich ganz wohl.

2. *Juni.* Hornhaut sehr matt, Kammer seicht, die Pupillenschwarte ist dichter geworden, Temp. normal.

Visus: Finger in $^1/_2$ m.

10. *Juli.* Patient ist viel munterer, hat guten Appetit; Temp. stets normal, Augenbefund unverändert.

6. *August.* Der Visus ist auf Erkennen von Handbewegungen gesunken; das Gesichtsfeld ist stark eingeschränkt. Tension vermindert. Die vorderen Ciliarvenen sind stark gefüllt. Patient wird entlassen und zum November wiederbestellt.

12. *November.* Wiederaufnahme. Der Zustand des Auges ist ziemlich derselbe geblieben.

Visus: Finger in $^1/_4$ m.

15. *Nov:* Eröffnung der Vorderkammer mittels Lanze, Iridektomie. Iris stark verwachsen und atro-

phisch. Durchschneiden der Pupillenschwarte mit der Weckerschen Scheere.

27. *Nov.* Nach Eröffnung der Vorderkammer mit der Lanze wird die Iris an der Basis durchschnitten. Es wird im Schnittbereich von der Iris so viel als möglich herausgezogen und abgekappt. Die Schwartenmassen werden mehrere Male mit der Weckerschen Scheere durchtrennt.

10. *Dezember.* Das Auge ist ganz reizlos. Projektion unsicher. Ziemlich rasch fortschreitende Atrophia bulbi.

Die mikroskopische Untersuchung des enukleierten Auges ergab:

Die Cornea ist in allen ihren Teilen intakt. Oben außen, entsprechend der Verletzung, findet sich fibröses Bindegewebe, in das die Iris zum Teil eingebettet liegt. In der Sklera sind einige Gefäße von einer kleinzelligen Infiltration umgeben, wenige andere sind obliteriert. Die Vorderkammer ist flach und größtenteils von Exsudat erfüllt. Die Linse ist ohne Veränderungen.

Die Iris weist eine starke diffuse Infiltration auf, die aus Lymphocyten, epitheloiden und Riesenzellen besteht; am geringsten ist die Infiltration der Iris am Pupillarrande. Auch der Ciliarkörper ist stark infiltriert. Die meisten Veränderungen weist die Chorioidea auf. Sie ist enorm verdickt und hat durch Infiltration das 3—4fache ihrer ursprünglichen Dicke erreicht. Der Opticus ist wenig oedematös durchtränkt. In der Netzhaut sind hier und da perivasculäre Lymphocytenanhäufungen anzutreffen; sonst ist die Retina intakt.

Es handelt sich also sowohl nach dem klinischen Verlauf, wie nach dem höchst charakteristischen ana-

tomischen Befund um einen Fall von sympathischer Ophthalmie, der in seinem Beginn in nichts von den gewöhnlich beobachteten abweicht: perforierende Verletzung des einen Auges mit Irisprolaps, der 8 Tage ohne Behandlung blieb, erst am 9. abgetragen wurde. Das Auge war in der ersten Zeit relativ wenig gereizt und hatte noch einen Visus von 6/18. 14 Tage nach der Verletzung traten die ersten Erscheinungen an dem zweiten Auge auf. Der Visus war gleich zu Beginn der sympathischen Entzündung auf dem sympathisierten Auge schlechter als auf dem sympathisierenden.

Gleichzeitig setzte eine deutliche Störung des Allgemeinbefindens ein. Der Knabe wurde schläfrig und apathisch, er verkroch sich unter die Bettdecke und kümmerte sich garnicht mehr um seine Umgebung. Der Appetit lag danieder, Patient nahm ca. 20 Pfund an Gewicht ab. Außerdem stellte sich Fieber ein, das anfangs nur gering war, dann aber einige Tage sehr hoch anstieg (bis auf 40°). Allmählich sank die Temperatur, um indessen noch mehrere Wochen subfebril zu bleiben. Eine genaue Allgemeinuntersuchung konnte die Temperatursteigerung nicht erklären.

Da die Verabreichung von Salvarsan erst nach Auftreten des Fiebers erfolgte, konnte auch dieses als Grund für die Temperaturerhöhung nicht in Frage kommen. Erst nach 6 Wochen, nachdem der Visus des sympathisierenden Auges unter den des anderen gesunken war, wird die Enukleation vorgenommen. Seitdem war eine deutliche Besserung im Allgemeinbefinden des Patienten zu konstatieren, obwohl subfebrile Temperaturen noch andauerten.

Die Behandlung nach Ausbruch der sympathischen Ophthalmie bestand zunächst in Salvarsaninjektionen, die gänzlich unwirksam blieben. Weiterhin wurde Benzosalin in mäßigen Dosen gegeben, da der elende Allgemeinzustand des Knaben eine stärkere Diaphorese nicht zuließ. Aus demselben Grunde konnten nur mäßige Mengen von Quecksilber angewandt werden, allerdings wurde die Quecksilberkur 9 Wochen lang fortgesetzt.

Die Besonderheiten des Falles, die seine Veröffentlichung rechtfertigen, sind folgende:

Bemerkenswert ist zunächst die kurze Zeit, die verstrich, bis nach der Verletzung des einen, die sympathische Erkrankung an dem anderen Auge auftrat. Für gewöhnlich beträgt die Inkubationszeit der sympathischen Ophthalmie 4—6 Wochen. Ein Intervall von 14 Tagen — wie in unserem Fall — wird als das kürzeste angegeben, das nur selten gefunden wird, und eine noch geringere Inkubationszeit gehört zu den größten Ausnahmen. So teilt Imre (22) aus einer großen Statistik der 2. Budapester Augenklinik nur 2 Fälle mit, in denen die sympathische Entzündung nach einem noch kürzeren Intervall auftrat. In dem einen Fall begannen die ersten Erscheinungen 8, in dem zweiten 12 Tage nach der Verletzung des anderen Auges.

Die zweite Eigentümlichkeit besteht darin, daß zugleich mit den ersten Symptomen der sympathischen Ophthalmie eine Störung des Allgemeinbefindens auftrat, wie sie den Ausbruch einer Infektionskrankheit einleitet. Da die Allgemeinuntersuchung negativ ausfiel, muß man den Zustand wohl auf die sympathische Ophthalmie zurückführen und sich vorstellen, daß zu jener Zeit eine

Ueberschwemmung des Körpers durch die im Blute kreisenden Erreger stattfand. Römers (36) Theorie würde durch diese Annahme eine weitere Stütze erfahren. Im allgemeinen treten, wie schon oben erwähnt, bei sympathischer Entzündung keine Allgemeinerscheinungen auf. Von Deutschmann (10) wird berichtet, daß er Kopfschmerzen, Erbrechen und leichte Temperatursteigerung im Verlauf von sympathischer Ophthalmie beobachtete, für die er aber eine Meningitis als Ursache angeben konnte. In unserem Falle lag die Annahme einer solchen völlig fern. Alles deutet hier vielmehr auf eine Allgemeininfektion hin. Ein ebenso außergewöhnlicher Fall wird von Dimmer (11) beschrieben. Er sah bei sympathischer Erkrankung Temperatursteigerungen auftreten, die er glaubte, auf eine Angina zurückführen zu können; nach dem Aklingen des Fiebers besserte sich auch der Zustand der Augen wesentlich.

Weiterhin war der Verlauf ungewöhnlich und die Behandlung auserordentlich erschwerend insofern, als bei Ausbruch der ersten Entzündungserscheinungen die Sehschärfe des verletzten Auges noch besser war, als die des sympathisierten. Man weiß ja, daß nur die prophylaktische Enukleation eine sichere Handhabe gegen die sympathische Ophthalmie ist, daß aber bei schon ausgebrochener Entzündung kein oder nur wenig Erfolg von der Enukleation zu erwarten ist. Im Gegenteil, es sind Fälle genug bekannt, in denen schließlich das sympathisierende Auge das sympathisierte an Visus übertraf. Die Indikationsstellung bezüglich der Enukleation ist daher häufig recht schwierig. Wir haben lange gezögert und erst, nachdem der Visus auf dem verletzten Auge auf Erkennen von Handbewegungen in

nächster Nähe gesunken war, die Enukleation vorgenommen. Und wenn diese auch die Entzündung am zweiten Auge nicht zum Stillstand bringen konnte, so hat sie doch entschieden eine günstige Wirkung auf den Allgemeinzustand des Patienten gehabt. Der Knabe, der vorher appetitlos, übellaunig und schläfrig war, blühte förmlich auf und erholte sich zusehends.

Da in den letzten Jahren immer wieder Salvarsan gegen die sympathische Ophthalmie empfohlen wurde, haben wir bei unserem Patienten frühzeitig versucht, die Entzündung durch intravenöse Salvarsaninjektionen zu bekämpfen. Das Resultat war gleich null. Und wenn auch ein einziger Fall zu wenig besagt, um als Regel aufgestellt zu werden, so können wir uns doch nach unseren Erfahrungen von dem günstigen Erfolg, den Salvarsan bei sympathischer Ophthalmie haben soll, nicht überzeugt erklären. Es liegt allerdings in der Literatur eine Reihe von Angaben über Salvarsanbehandlung vor, die recht günstig lauten. So sah Grifford (17) in zwei Fällen nach Atoxylgaben bedeutende Besserung, de Ridder (35) berichtet über den prompten Erfolg einer nur einmaligen Injektion von Salvarsan, auch Siegrist (39), Chaillous (8), und Calhoun (7) bestätigen dies. Dabei sei es einerlei, ob die Injektion intravenös oder intramuskulär erfolge. Fleischer (14) machte in zwei Fällen den Versuch mit einer Salvarsankur, konnte jedoch keine Einwirkung auf die Augenerkrankung konstatieren.

II. Fall.

Dieser wurde bereits ganz kurz von Dr. Hussels in den klin. Monatsblättern für Augenheilkunde, Bericht über die 3. Sitzung hessischer und hessen-

nassauischer Augenärzte 1914 mitgeteilt, ist aber inzwischen noch 1½ Jahre weiter beobachtet worden.

Die 26jährige Frau Katharina D. aus W. wurde am 24. November 1913 durch Kuhhornstoß am linken Auge verletzt. Patientin, deren Augen früher immer gesund waren, suchte sofort die hiesige Klinik auf. Es wurde links eine subconjunktivale Skleralruptur und Haemophthalmus festgestellt; Lichtschein wurde wahrgenommen, doch war die Projektion unsicher. Das rechte Auge erwies sich als normal, die Sehschärfe betrug 6/6.

29. November. Nach Resorption der Blutung konnte man erkennen, daß die Linse unter die Bindehaut luxiert war. Am Boden der Vorderkammer und des Glaskörpers finden sich noch einige Blutreste. In der ersten Zeit nach dem Unfall traten weder spontan noch auf Druck hin Schmerzen auf. Patientin lehnte die ihr empfohlene Aufnahme in die Klinik ab, da sie für die allernächste Zeit ihre Entbindung erwartete, die wegen der bereits konstatierten Querlage in der Frauenklinik vorgenommen werden sollte.

31. Dezember erfolgte der Partus, zu welchem sie in die Frauenklinik aufgenommen wurde. Wegen Querlage mußte die Entbindung durch die Wendung ermöglicht werden. Das Kind kam tot zur Welt. Der Blutverlust war angeblich nur gering. Fieber bestand nicht und das Allgemeinbefinden war danach gut. Vier Tage vor der Geburt bemerkte Patientin Flimmern und tanzende Flecke vor dem rechten Auge. Nach weiteren zwei Tagen Abnahme der Sehschärfe des unverletzten Auges; Patientin gab an, daß gerade Linien ihr schief erschienen.

Am *9. Januar 1914* stellte Dr. Grüter bei der Patientin, die einige Tage zuvor aus der Frauenklinik

in ihren Wohnort entlassen worden war, daselbst starke pericorneale Injektion und Druckempfindlichkeit des Corpus ciliare am linken (verletzten) Auge fest; rechts fibrinöse Iritis, Netzhautoedem, Neuritis optici. Die Sehschärfe betrug Finger in $1^1/_2$ m.

Die dringend empfohlene Aufnahme in die Augenklinik konnte erst am *12. Jan.* erfolgen.

Befund rechts: pericorneale Injektion, Hornhaut ohne Veränderungen, Kammerwasser klar, Pupille — durch Atropin — maximal dilatiert. Entsprechend der früheren ringförmigen Verklebung finden sich cirkuläre Pigmentklümpchen auf der Vorderfläche der Linse. Iris leicht verwaschen und verfärbt. Glaskörper diffus getrübt, die Papille erscheint gerötet und unscharf begrenzt. Venen erweitert und geschlängelt. Netzhaut besonders in der Umgebung der Papille geschwollen; in der Peripherie, hauptsächlich oben, zahlreiche kleine, hellgelbe Herde von teils runder, teils unregelmäßiger Gestalt, die in der Hauptsache den Netzhautgefäßen anliegen.

Visus: Finger in 1,5 m; Tension normal.

Befund links: Phthisis bulbi. Pericorneale Injektion, Linse unter die Bindehaut luxiert, direkt an den medialen Hornhautrand anstoßend. Iris in der medialen Hälfte ganz zerfetzt, im Pupillargebiet Blutreste und graue Massen. Kammerwasser klar. Tension stark herabgesetzt, Corpus ciliare oben außen sehr druckempfindlich, Conjunktiva über der Skleralruptur scheinbar intakt. Amaurose.

Therapie: Atropin, warme Umschläge, Schmierkur von 3 g. Hg. pro die.

13. Jan. Patientin schwitzt spontan sehr stark. Die gynäkologische Untersuchung ergibt: Uterus gut zurückgebildet, Parametrien frei, Verschleppung infizierter Thromben nicht wahrscheinlich.

Rechts: Injektion geringer. Visus Finger in 3 m.

15. Jan. Das rechte Auge ist heute reizloser. Die Pupille, die sich zuerst auf Atropin gut erweiterte, ist jetzt wieder enger; zahlreiche, hintere Synechieen.

Visus: 6/60.

Atropin-Scopolamin-Salbe.

16. Jan. Patientin klagt über stärkeres Flimmern. Die Pupille ist wieder maximal dilatiert.

19. Jan. Die Blutuntersuchung auf Lues ergibt ein negatives Resultat. Jetzt sieht man am Fundus auch unten mehrere kleinere Herde, die unregelmäßig geformt und pigmentiert sind. Ganz innen-unten ist die Retina beträchtlich prominent; die Gefäße sind stark geschlängelt.

Beginn der zweiten Tour der Schmierkur.

20. Jan. In Lokalanaesthesie wird die Enukleation des linken Auges vorgenommen.

23. Jan. Rechts Glaskörper aufgehellt. Visus: 1/5.

27. Jan. Visus mit — 1,0 = 6/12. Das Auge ist reizlos. Fundus ziemlich deutlich zu erkennen. Die gelblichen Herde haben an Zahl merklich abgenommen; bei einzelnen finden sich an den Rändern Pigmentsäume. Die Neuritis besteht wie vorher. Die Maculagegend zeigt leichte Unregelmäßigkeit der Pigmentverteilung. Das Oedem der Netzhaut ist zurückgegangen. Der Glaskörper ist mit feinsten staubförmigen Trübungen erfüllt.

Beginn der 3. Tour der Schmierkur.

3. Februar. Beginn der 4. Tour der Schmierkur.

7. Febr. Visus mit — 1,0 = 6/12. Status idem.

14. Febr. Visus mit — 1,0 = 6/10. Mehrere Hornhautpräzipitate, zahlreiche Glaskörpertrübungen, deutliche Pigmentierung der Macula. Neuritis wie vorher. Die Hintergrundsherde, die an Zahl abgenommen haben, sind nur noch unten deutlich zu sehn.

26. Febr. Visus: mit cyl. 0,5 6/12. Hornhautpräcipitate, zwei neue Synechieen, die sich nach Atropin lösen. Fundus viel klarer zu sehn; in der Peripherie hier und da die oben beschriebenen gelblichen Herde, manche davon pigmentiert. Unten neben den erwähnten ältesten Herden neue, hellere zum Teil pigmentumsäumt. Kein zentrales Skotom.

Verordnung von Jodkali.

28 Febr. Visus nach Atropin:

mit cyl. + 0,5 | 6/10.

7. März. Präzipitate unverändert. Papille heute röter und verwaschener als sonst. Eine wolkige, ganz zarte Glaskörpertrübung hängt davor. Die Pigmentierung an der Macula hat deutlich zugenommen. Im unteren, äußeren Quadranten an die Papille ansetzend, zahlreiche, größere Pigmentherde neben hellgelblichen Flecken. Außerdem eine strichförmige Blutung.

Visus: 6/8 knapp, schwache + Gläser bessern.

Atropin wird ausgesetzt, Verordnung von 4 g Benzosalin und einer Schwitzkur.

14. März. Die Haemorrhagie vom 7. 3. ist verschwunden; feine Glaskörpertrübungen, Verwaschenheit der Papille wie früher, die Pigmentierung nimmt zu. Schwitzbäder.

16. März, mit + 0,5 = 6/12 — 6/8.

23. März. Die Neuritis optici ist zurückgegangen. Die Schwitzbäder werden zweimal wöchentlich fortgesetzt. Atropin wird wieder gegeben.

30. März. Die Pigmentierung, die Ganglienzellenform aufweist, nimmt etwas zu; die Pigmentherde liegen teils unter den Netzhautgefäßen, teils hüllen sie diese ein. Die Papillenschwellung ist deutlich zurückgegangen. Mit der Schwitzkur wird aufgehört.

2. April. Die Hornhautpräcipitate sind verschwunden. Atropin wird fortgelassen.

14. April. Der Fundus ist ganz klar zu sehen. Die ganz zu Anfang konstatierten, gelblichen Herde, die vorwiegend in der Aequatorialgegend lagen, sind sicher zum Teil verschwunden, zum Teil gelblichweiß geworden. Daneben, zwischen Aequator und Papille, eine Unmenge kleinster, glänzender, gelblich-weißer, unregelmäßiger Herde, manche ganz ohne Pigment, manche von Pigment umsäumt oder mit einem Pigmentklümpchen im Zentrum. Außerdem eine Anzahl Pigmentanhäufungen, die sowohl teils die Gefäße überlagern, als auch zum Teil unter ihnen liegen. Daneben größere, hellglänzende, unregelmäßig begrenzte Aderhautherde. Papille viel klarer und schärfer zu sehen.

Visus: mit + 0,5 comb. cyl. + 0,5 vert. 6/6 knapp.

13. Mai. Nach unten wird ein linsengroßer, intensiv weißer Heerd mit Pigmentfleck in der Mitte festgestellt.

26. Mai. Einige frische, speckige Hornhautpräcipitate.

Visus: 6/8 mit — 0,5 comb. cyl. — 0,5 hor. 6/6 knapp.

Beginn einer erneuten Schmierkur mit 3 g Hg. pro die, Atropineinträufelungen.

3. Juni. Die Präcipitate haben an Zahl etwas zugenommen, sonst Status idem.

23. Juni. Die Präcipitate haben an Zahl bedeutend abgenommen. Die Schmierkur wird ausgesetzt.

30. Juni. Die Präcipitate sind gänzlich verschwunden.

Visus: 6/8 — 6/6 mit + 0,5 = cyl. + 0,5.

28. August. Status idem. Atropin wird fortgelassen.

29. September. Augenhintergrund gegen früher unverändert, drei große, neue Präcipitate, Pupillenreaktion gut.

Visus: 6/6 knapp mit cyl. — 0,5 horiz., etwas besser.

13. Oktober. Nasal findet sich eine hintere Synechie; Pupille reagiert gut, Atropin wurde seit 5 Wochen ausgesetzt.

20. Oktober. Zahlreiche Präcipitate in der unteren Hälfte der Hornhaut, eines besonders groß, die anderen sich abstufend. Augenhintergrund und Glaskörper wie früher.

Visus: mit cyl. + 0,5 = 6/8.

Erneute Atropineinträufelungen.

3. November. Zunahme der Präcipitate. Intravenöse Injektion von 0,1 Salvarsan.

9. November. Injektion von 0,3 Salvarsan.

17. November. Injektion von 0,3 Salvarsan.

21. November. Ganz vereinzelte Präcipitate. Injektion von 0,3 Salvarsan.

26. November. Subjektive und objektive Besserung; ein Präcipitat ist noch vorhanden.

1. Februar 1915. Visus: 6/6 knapp mit cyl. + 1,0 horiz.

23. März. Wieder zahlreiche Präcipitate und einige hintere Synechieen. Bulbus reizlos.

Visus: 6/6 knapp mit cyl. — 0,5 horiz.

Verordnung von Atropin.

28. März. Präcipitate wesentlich spärlicher.

3. April. Nur wenige grobe Präcipitate vorhanden.

21. April. Es werden wieder ca. 20 ziemlich große Präcipitate konstatiert. Bulbus reizlos.

Visus: 6/6 knapp.

14. Mai. Die Präcipitate sind völlig verschwunden.

29. Juni. Am Augenhintergrund ist der Befund ganz unverändert. In der Makulagegend Pigment, das sich zu einem Haufen gruppiert hat, außerdem kleine, chorioidale Herde teils ohne, meist mit Pigment unterhalb den Gefäßen.

3. August. Status idem.

9. Oktober. Keine Präcipitate, keine Glaskörpertrübungen.

29. Oktober. Ein einzelnes, bräunliches, dickes Präcipitat ist heute wieder zu sehen.

Visus: 6/6 mit cyl. + 0,5 horiz.

12. November. Auge reizlos; vier neue Präzipitate. Verordnen von Atropin und Schwitzen.

19. November. Außer den zuletzt erwähnten vier Präcipitaten noch zwei weitere mehr lateralwärts. Glaskörper und Fundus wie früher.

26. November. Es sind nur noch zwei feine Präcipitate vorhanden.

2. Dezember. Heute läßt sich wieder ein größeres Präcipitat konstatieren.

Visus: 6/6 mit cyl. + 1,0 horiz.

Atropineinträufelung.

9. Dezember. Präcipitate gänzlich verschwunden. Visus idem.

Der enukleierte Bulbus ist in Zenker'scher Flüssigkeit fixiert und dann nach den gebräuchlichen Methoden in aufsteigendem Alkohol gehärtet worden. Celluloidineinbettung. Färbung: Haematoxylin-Eosin und van Gieson. Makroskopisch sieht man nasalwärts eine tiefeingezogene Corneoskleralnarbe, die zum Teil von zerstörten Linsenmassen bedeckt ist. Ob die Bindehaut über der luxierten Linse noch intakt gewesen ist, läßt sich nicht feststellen, da über den noch vorhandenen Linsenresten die Bindehaut fehlt (bei der Enukleation weggeschnitten). Die Hornhaut ist abgesehen von der Perforationsstelle intakt. In der Perforationsnarbe liegen eingeheilt Iris und Linsenkapselreste. Der Ciliarkörper ist zum Teil von der Sklera abgehoben. Die vordere Augenkammer ist mit geronnenem Exsudat, das wenige zellige Elemente enthält, angefüllt. Die Regenbogenhaut zeigt Rundzelleninfiltration und starke Füllung der Gefäße. Der Ciliarkörper ist auf der Seite der Perforationsstelle durch gleichmäßige, kleinzellige Infiltratration, die an manchen Stellen herdförmigen Charakter annimmt, stark verdickt. Auch an der der Verletzungsstelle gegenüberliegenden Seite finden sich einzelne Rundzellenherde. Die Pupille ist durch eine zarte Bindegewebeschwarte verschlossen, dahinter zeigt sich innerhalb eines Organisationsgewebes kleinzellige Infiltration, in der man noch einige Zonulafasern erkennen kann. Die Linse fehlt. Das ganze Ciliarkörperepithel ist vor allem auf der Verletzungsstelle in starker Wucherung begriffen und von einer

zarten, kleinzellig infiltrierten Schwarte bedeckt. Der Glaskörper ist frei von entzündlichen Infiltrationen. Ebenso zeigt die Netzhaut vollkommen normales Aussehen. In der Nähe der Sehnerven ist die Netzhaut durch Oedem von der Aderhaut abgedrängt. Die Aderhaut ist vor allem in der Umgebung der Sehnerven von einer gleichmäßigen Rundzelleninfiltration durchsetzt. Es finden sich Riesenzellen von Langhanns'schem Typ in großer Zahl; epitheloide Zellen sind weniger reichlich festzustellen. Die zellige Infiltration ist in der Umgebung des Sehnerven so stark, daß die Aderhaut um das Mehrfache des Normalen verdickt ist und daß eine mechanische Abschnürung des Sehnerven eingetreten ist, die zu beträchtlicher Papillenschwellung geführt hat. Nach dem Aequator zu und weiter peripheriewärts nimmt die entzündliche Infiltration und die Verdickung der Aderhaut ab. Nur in der nächsten Umgebung des verletzten Ciliarkörpers ist eine umschriebene starke kleinzellige Infiltration anzutreffen. Das Pigmentepithel der Netzhaut ist vollkommen intakt. Nur an einzelnen Präparaten findet man ein knospenartiges Hineinwuchern des Epithels in die Aderhaut und in die Netzhaut, ohne daß eine Beteiligung der Netzhaut nachzuweisen wäre. In der Sklera finden sich an einzelnen Stellen, besonders in der Umgebung der größeren Gefäße, einige ausgedehnte herdförmige Rundzelleninfiltrate untermischt mit Riesenzellen. Die Episklera zeigt vor allem auf der Seite der Verletzung kleinzellige Infiltration. Diese kleinzellige Infiltration ist auch bis in die zum Teil noch vorhandenen Muskelansätze zu verfolgen. Der Sehnerv bietet abgesehen von der mechanischen Stauungspapille ein normales Aussehen.

Zusammenfassung: Patientin erlitt am 24 November 1913 durch ein Trauma auf dem linken Auge eine anscheinend subconjunktivale Bulbusruptur mit Luxation der Linse unter die Bindehaut und Haemophthalmus, $4^1/_2$ Wochen später traten die ersten entzündlichen Symptome an dem anderen Auge auf. Erst nach weiteren 14 Tagen konnte die Aufnahme in die hiesige Augenklinik erfolgen. Das verletzte Auge war bereits phthisisch, stark injiciert und druckempfindlich, das andere zeigte pericorneale Injektion, leichte Irishyperämie, diffuse Glaskörpertrübungen, Rötung und Verwaschenheit der Papille, Netzhautoedem, zahlreiche helle Herde in der Peripherie des Augenhintergrundes. Der Visus betrug Finger in 1,5 m. Auf Grund des Bildes des Augenhintergrundes konnte man ohne weiteres die Diagnose „sympathische Ophthalmie" nicht mit Sicherheit stellen, sondern mußte auch an die Möglichkeit einer metastatischen Augenaffektion denken, wie sie z. B. im Verlauf von Lues oder Sepsis vorkommt. Erst nachdem die Allgemeinuntersuchung beendet war und völlig negativ ausfiel, sowohl bezüglich des Genitalbefundes, der sich als normal erwies — Patientin hatte vor drei Wochen eine Entbindung, bei der operativ eingegriffen werden mußte, durchgemacht — und eine Verschleppung infizierter Thromben nicht wahrscheinlich sein ließ, als auch die Wassermann'sche Reaktion des Blutes betreffend, wurde die Enukleation ausgeführt. Der weitere Verlauf war auffallend mild. Schon vor Beginn der Allgemeinbehandlung waren die Synechieen sämtlich gelöst, der Glaskörper hellte sich auf, das Netzhautoedem verschwand, der Visus kehrte rasch zurück und hat schon seit langem die Norm erreicht. Die Therapie bestand in mehrfachen

Hg-kuren, Salvarsaninjektionen, Benzosalingaben und Schwitzprozeduren. Lokal wurden Wärme und Atropin angewandt. Wenn alle entzündlichen Erscheinungen geschwunden waren, wurde noch wochenlang täglich Atropin gegeben, dann allmählich immer seltener. Fast regelmäßig aber stellten und stellen sich auch jetzt noch die Präzipitate wieder ein, wenn Atropin gänzlich für 1—2 Wochen ausgesetzt wurde.

Es schloß sich also in diesem Falle die sympathische Entzündung an eine subconjunktivale Bulbusruptur an. Solche Fälle wurden öfters beschrieben Meller (30), Schirmer (37) u. a. und an der Hand von solchen darauf aufmerksam gemacht, daß dabei eine ektogene Infektion durch Mikroorganismen nicht möglich sei, sondern, daß das auslösende Moment zur sympathischen Ophthalmie in einer Gewebsschädigung, durch das Trauma bewirkt, gesucht werden müsse. Darauf gründen sich die verschiedenen, oben erwähnten abakteriellen Theorieen über die Pathogenese der sympathischen Erkrankung. Viel näher liegt jedoch die Annahme, daß zwar makroskopisch keine Verletzung der Conjunktiva bulbi zu erkennen ist, daß sich aber mikroskopisch kleine Risse bis an die Oberfläche fortsetzten und den Erregern der sympathischen Ophthalmie den Weg in das Bulbusinnere gestatteten. In unserem Falle war es leider nicht möglich, gerade diese Stelle mikroskopisch zu untersuchen, da bei der Enukleation die Conjunktiva über der Skleralruptur weggeschnitten wurde.

Ausgezeichnet ist der Fall durch die große Hartnäckigkeit seines Verlaufes. Noch heute, nachdem mehr als zwei Jahre seit Beginn der sympathischen Erkrankung vergangen sind, treten ab und zu neue Präcipitate auf, ein Zeichen, daß die Entzündung

noch immer nicht völlig zum Abklingen gebracht ist.

Dabei ist merkwürdig, wie relativ leicht die ganze Erkrankung, die mit den bedrohlichsten Erscheinungen begann, verlief. Der Bulbus ist seither immer reizlos und das Auge, dessen Visus zu Beginn der sympathischen Ophthalmie nur Finger in 1½ m betrug, hat wieder volle Sehschärfe erreicht.

Auch in diesem Falle zeigte Salvarsan keine spezifische Wirkung gegen die sympathische Ophthalmie. Die vorübergehend konstatierte Besserung stimmte mit der Wirkung der nicht spezifischen allgemeinen Therapie, der Wirkung des Hg. und des Atropins überein. Erneute Recidive konnten nicht verhindert werden.

Hervorzuheben ist schließlich auch noch die frühe und starke Beteiligung der Chorioidea im Vergleich zu Iris und Corpus ciliare. Im Anfang glich das Bild des Augenhintergrundes ganz der von Haab entworfenen, von Schirmer (37) im Graefe-Saemisch publizierten Tafel, die als charakteristisch für die Neuro-Retinitis und Chorioiditis sympathica angesprochen wird.

Zum Schlusse möchte ich nicht versäumen, an dieser Stelle Herrn Professor Dr. Bielschowsky für die Ueberlassung des Materials, sowie Herrn Privatdozenten Dr. Grüter für die freundliche Unterstützung meinen besten Dank auszusprechen.

Literaturverzeichnis.

1. *Axenfeld,* Sympathische Netzhautablösung. Beilageheft zum klin. Monatsblatt für Augenheilkunde 1909.
2. *Alt,* On Sympathetic Neuro-Retinitis. Internation. Ophthalmol. Kongreß zu New-York 1876.
3. *Bernheimer,* Zur Behandlung der sympathischen Ophthalmie. Archiv für Augenheilkunde 1911.

3a. *Botterie,* On Sympathetic Ophthalmia. Ophthal. Review 1908.

4. *Becker,* Ein Fall von abgelaufener sympathischer Entzündung mit anatomischem Befund des enukleierten Auges. Münch. med. Wochenschrift 1905.
5. *Brown,* Effects of sympathetic inflammation on choroid of second eye Ophthal. Record 1899.
6. *Brown-Pussy,* Cytotoxine und sympathische Ophthalmie. Archiv für Augenheilkunde 1905.
7. *Calhoun,* The report of a case of symp. ophthalmia, developing 7 days after operation. Americ. Journ. of Ophthalmol. 1913.
8. *Chaillous,* Du traitement de l'ophthalmie sympathique par le salvarsan. Annales d'Oculistes 1913.
9. *Coppez,* Sobre la corioiditis disseminata. Arch. di oftalm. hisp. 1905.
10. *Deutschmann,* Zur Pathogenese der sympathischen Ophthalmie. v. Gräfes Archiv für Ophthalmologie 1911.
11. *Dimmer,* Ein bemerkenswerter Fall von sympathischer Ophthalmie. Klin. Monatsblatt für Augenheilkunde 1913.
12. *Elschnig,* Studien zur sympathischen Ophthalmie. v. Gräfes Archiv für Ophthalmologie 1911.
13. *Fuchs,* Ueber sympathische Entzündung. v. Gräfes Archiv für Ophthalm. 1905.

14. *Fleischer,* Ueber zwei Versuche mit Salvarsan bei sympathischer Ophthalmie. Klin. Monatsblatt für Augenheilkunde 1911.
15. *Golowin,* de l'importance des cytotoxines dans la pathologie oculaire. Arch. d'Ophthal. 1905.
16. *Grimsdale,* Case of unusual sympathetic ophthalmia. Ophthal. Review 1905.
17. *Grifford,* On the possible use of atoxyl and other preparations of arsenic in sym. ophthalmia. Ophthal. Record 1908.
18. *Gilbert,* Untersuchungen über die Aetiologie und pathologische Anatomie der schleichenden, traumatischen intraokularen Entzündung, sowie über die Pathogenese der sympathischen Entzündung. v. Gräfes Archiv für Ophthal. 1910.
19. *Guillery,* Ueber Fermentwirkungen am Auge und ihre Beziehungen zur sympathischen Ophthalmie. Archiv für Augenheilkunde 1913.
20. *Hegner,* Diskussionsbemerkungen zu N. 20. Bericht über die 39. Versammlung der ophthalmol. Gesellschaft 1913.
21. *v. Hippel,* Ueber Elschnigs Theorie der sympathischen Ophthalmie. v. Gräfes Archiv für Ophthal. 1911.
22. *Imre,* Die sympathische Ophthalmie. Szemészet 1913.
23. *Kümmell,* Versuche einer Serumreaktion der symp. Ophtalmie. v. Gräfes Archiv für Augenheilkunde 1913.
24. *Komoto,* Ein Beitrag zur Taubheit bei sympathischer Ophthalmie. Klin. Monatsblatt für Augenheilkund 1912.
25. *Leber,* Beiträge zur Aetiologie innerlicher Augenentzündungen. Heidelberger Ophthalm. Gesellschaft 1879.
26. *Lenz,* Zur Histologie und Pathogenese der sympathischen Ophthalmie. Beilageheft zum Klin. Monatsblatt für Augenheilkunde 1907.
27. *Mackenzie,* Praktische Abhandlung über die Krankheiten des Auges. Weimar 1832.
28. *Mathewsen,* Sympathetic ophthalmia occuring 31 days after the removal of the injured eye. Ophthal. Record 1908.
29. *Müller,* Anatomische Beiträge zur Ophthalmologie. Arch. für Augenheilkunde 1858.

30. *Meller,* Intraokulares Sarkom und sympathische Entzündung. v. Gräfes Archiv für Ophthalmologie 1909.
31. *Ohlemann,* Zur Pathogenese der sympath. Ophthalmie. Arch. für Augenheilkunde 1912.
32. *Pechin,* Contribution clinique a l'étude de l'ophthalmie symp. Arch. d'Ophthal. 1906.
33. *Peters,* Sympathische Ophthalmie und Gehörstörungen. Klin. Monatsblatt für Augenheilkunde 1912.
34. *Reis,* Kritische Bemerkungen zu einigen neueren Arbeiten über die sympathische Entzündung. Arch. für Augenheilkunde 1911.
35. *de Ridder,* A propos de l'action du salvarsan dans l'ophthalmie symp. Annales d'Oculistes 1911.
36. *Römer,* Die symp. Ophthalmie als Metastase. v. Gräfes Arch. 1903.
37. *Schirmer,* Sympathische Augenerkrankung. Graefe-Sämisch 1905.
38. *Schmidt-Rimpler,* Symp. Ophthalmie. Klin. Monatsblatt für Augenheilkunde 1874.
39. *Siegrist,* Salvarsan gegen die sympathische Entzündung. Klin. Monatsblatt für Augenheilkunde 1913.
40. *Stoewer,* Sympathische Ophthalmie und Tuberkulose. Arch. für Augenheilkunde 1913.
41. *Westermann,* Un cas d'ophthalmie sympathique 8 ans après l'énucleation. Journal. des Practiciens 1908.
42. *Würdemann,* Sympathetic ophthalmia after Panophthalmitis. Ophthal. Record 1905.

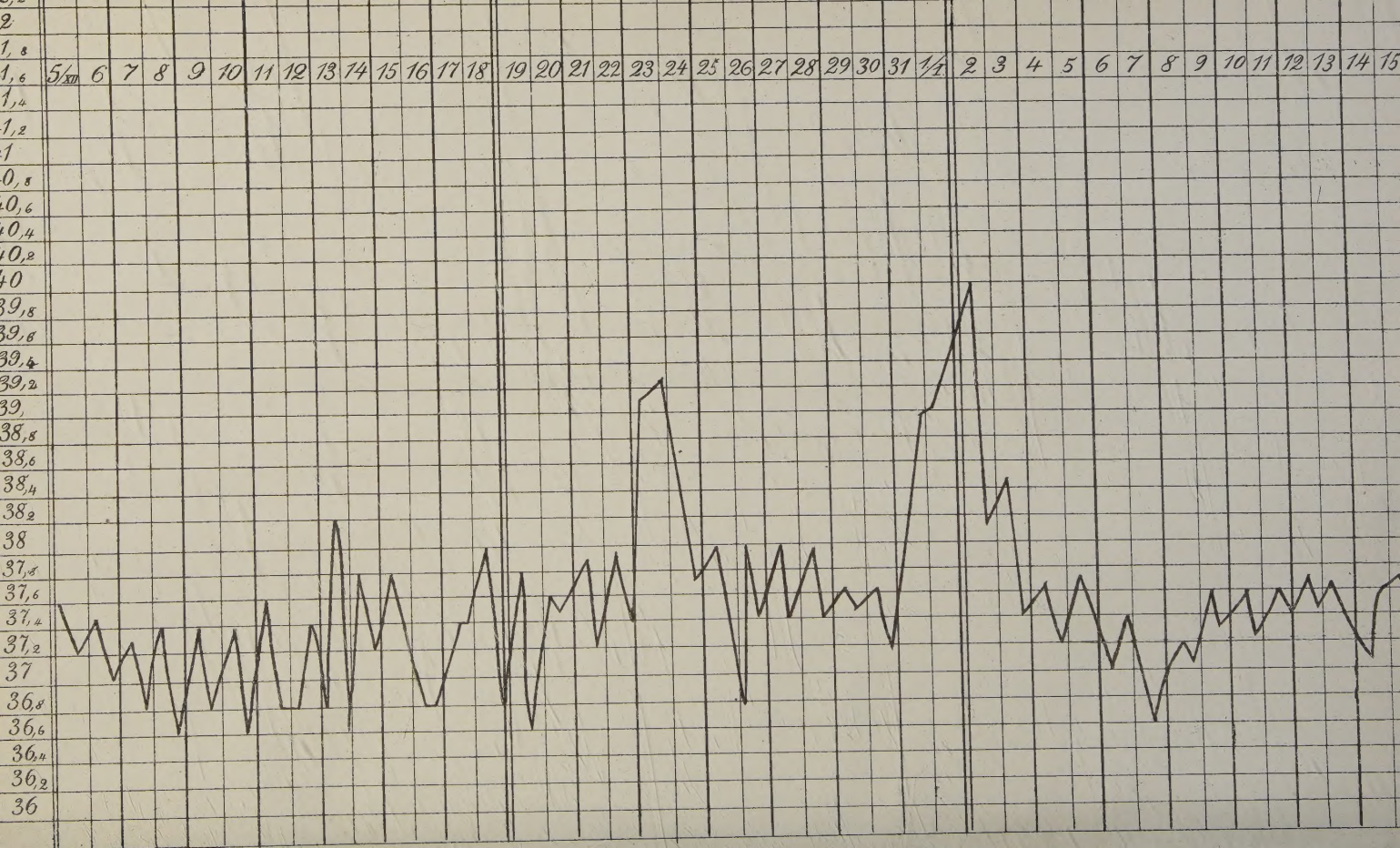
5/XII 6 7 8 9 10 11 12 13 14 15 16 17 18 19 20 21 22 23 24 25 26 27 28 29 30 31 1/I 2 3 4 5 6 7 8 9 10 11 12 13 14 15
1,8
1,6
1,4
1,2
1
0,8
0,6
0,4
0,2
40
39,8
39,6
39,4
39,2
39
38,8
38,6
38,4
38,2
38
37,8
37,6
37,4
37,2
37
36,8
36,6
36,4
36,2
36

Lebenslauf.

Ich bin am 24. September 1891 in Frankfurt a. M. geboren. Meine Eltern sind der Kaufmann *Leopold Zuntz* und dessen Frau *Dorothea*, geb. *Abraham*. In Marburg besuchte ich die 10klasssige höhere Mädchenschule, nahm dann ein Jahr Privatunterricht in Latein, Physik, Chemie und Mathematik und trat Ostern 1908 in die Unterprima des Großherzoglichen Realgymnasiums zu Gießen ein, wo ich Ostern 1910 die Reifeprüfung ablegte. Ich studierte an den Universitäten Marburg, München, Berlin und Breslau. Während des Wintersemesters 1914/15 war ich an dem Reservelazarett zu Kattowitz O.-S. in der Abteilung Knappschaftsohrenklinik beschäftigt. Das Physikum bestand ich im August 1912 in Marburg; dortselbst auch das Staatsexamen im August 1915. Seitdem bin ich als Praktikantin in der medizinischen Klinik und der Augenpoliklinik tätig.

Vorlesungen, Kurse und Kliniken besuchte ich bei folgenden Professoren und Docenten:

v. Baeyer, Beacock, v. Behring, Berblinger, Bielschowsky, Bonhoff, Bruns, Bumm, Cohen, Disse, Esch, Gasser, Goldscheider, Gürber, Hames, Hildebrand, Hohmeyer, Hürter, Jahrmärker, Jores, Isserlin, Kirchheim, König, Korschelt, Krauss, Küstner, Küttner, Kutscher, Lewin, Lesser (Berlin), *Lesser* (Breslau), *Lohmann, Ludloff, Matthes, A. Meyer, Mollier, Ostmann, Richarz, Schenk, Schmidt, Uhthoff, Wechsler, Witzel, Zangemeister, Zinke.*